

# Utilisation des implants d'or chez les carnivores domestiques

par Francesc Minguell Martin

*Clinica Veterinaria Ca n'Oriac y Centre Veterinari Aura, Sabadell, Barcelona, España, [www.sabavet.com](http://www.sabavet.com), [sabavet@mundivia.es](mailto:sabavet@mundivia.es)*

et Xavier Ribot

*Vétérinaire en chef,  
Service de santé des armées, Régiment de cavalerie de la Garde républicaine,  
Quartier des Célestins, 18 boulevard Henri IV, 75181 Paris Cedex 04*

## RÉSUMÉ

*Plusieurs études scientifiques ont montré les effets de l'or administré par voie orale ou par voie locale. L'indication la plus fréquente de l'emploi des implants d'or est représentée par le traitement d'articulations douloureuses lors d'arthrose avancée. Cependant, il ne faut pas oublier leur grand intérêt que ce soit à titre préventif ou à titre curatif dans des indications aussi variées que la dysplasie de la hanche chez le chiot, le syndrome de la queue de cheval, les malformations vertébrales (syndrome de Wobbler, hémivertèbre), les stomatites chroniques félines, les incontinences urinaires et fécales et l'épilepsie. Cet article a pour but de faire le point sur l'emploi des implants d'or en clinique des carnivores domestiques avec un recul de 8 années. Les indications courantes et les résultats sont décrits. Cette technique peu agressive peut être à l'origine de résultats satisfaisants et doit donc constituer une alternative thérapeutique pour le praticien.*

## Mots-clés

implants d'or - arthrose - acupuncture canine

## Aspect historique de l'utilisation de l'or en médecine vétérinaire

L'utilisation de l'or dans la médecine traditionnelle orientale (MTO), particulièrement en acupuncture est une pratique très ancienne. On a pu montrer l'usage d'aiguilles en or pour la stimulation mais aussi l'insertion de filaments ou de petites boules d'or au niveau des points d'acupuncture.

L'histoire moderne de l'insertion d'implants d'or dans les points d'acupuncture débute avec un vétérinaire, Grady Young qui en 1970 aux USA commence à traiter avec cette technique quelques cas d'épilepsie canine et des maladies chroniques douloureuses du chien. Il place les implants d'or au niveau des points d'acupuncture du cou et de la tête.

En 1975, un autre vétérinaire, Terry Durkes également aux USA, se met à utiliser les implants d'or pour traiter des affections dégénératives du système musculo-squelettique (4).

C'est à partir de cette époque que la technique est introduite en Europe par Kothbauer, Klitsgaard, Ben-Yakir (1), Kasper (11), Thoresen (17).

La technique se vulgarise alors et fait l'objet de plusieurs communications lors de congrès vétérinaires (4, 11, 17). Dans le même temps des publications paraissent sur les effets des implants d'or dans le traitement de la dysplasie de la hanche chez le chien (11, 15, 17).

C'est également à cette époque que sont publiés les premiers travaux scientifiques et les études expérimentales faisant référence à des groupes contrôles validant la technique ainsi que la durabilité des effets des implants d'or chez le chien (7, 9).

En médecine humaine, il semble que le pionnier dans l'utilisation des implants d'or, sur des cas de maladie de Legg-Perthes-Calvé, soit Primar Helmut Liertz en 1988.

Récemment, des médecins ont publié des essais cliniques et présenté des résultats lors de congrès internationaux sur les effets des implants d'or dans le traitement de l'arthrose au niveau de la hanche, du genou, du coude et des vertèbres chez l'homme (12, 13).

## Bases théoriques et scientifiques de l'utilisation médicale de l'or

L'or est un métal non réactif avec le corps, il ne présente pas de problème de rejet et ne provoque

pas d'effets secondaires néfastes. Sous sa forme pure à 24 carats, il est très stable et agit comme un excellent conducteur électrique.

Plusieurs études scientifiques ont montré l'intérêt des sels d'or administrés par voie orale dans le traitement de l'arthrite rhumatoïde : Mangalam *et al.* en 2001 (10) pour l'aurothiomalate de sodium qui est classiquement administré par voie intramusculaire (Myochrisine ND) et plus récemment l'usage de l'auranofin.

D'autres travaux ont montré les effets de l'or administré par voie locale.

- « Les ions d'or provoquent une inhibition des enzymes lysosomiales des phagocytes du tissu synovial inflammé » (Persillin et Ziff, 1966).
- « Les ions d'or sont de puissants inhibiteurs des macrophages et des leucocytes polynucléaires » (Vernon-Roberts, 1979 ; Fleming *et al.*, 1996 ; Hostyunek, 1997).
- « Les ions d'or suppriment l'inflammation dans les articulations rhumatisantes » (*Empire Rheumatism Council*, 1961 ; *American Rheumatism Association*, 1973).
- « Les ions d'or inhibent le processus antigénique et suppriment l'activité de NF-kappa B et l'activation de la I-kappa B kinase ce qui conduit à une production réduite de cytokines inflammatoires » (Yang *et al.*, 1995 ; Traber *et al.*, 1999 ; Yoshida *et al.*, 1999).
- « Libération *in vivo* d'ions d'or à partir d'implants d'or. Tracé autométallographique de l'or dans les cellules adjacentes à l'or métallique » (Gorm Danscher, 2002), certainement le plus important d'entre eux (3).

La technique des implants d'or (Gold Bead Implants, GBI) qui consiste à injecter des petits morceaux d'or au niveau des points d'acupuncture va donc permettre une stimulation constante du point d'acupuncture.

Les implants d'or provoquent 2 types d'effet :

- le premier est la stimulation même du point d'acupuncture (effet au niveau local avec libération de neurotransmetteurs et d'inhibiteurs de l'inflammation qui réduisent la douleur). Quelques études sur les GBI ont été réalisées sans prendre en compte la localisation exacte des points d'acupuncture, les auteurs ont alors remarqué une efficacité moindre (2) ;
- le second effet est dû à l'action locale des ions d'or (3).

A ce jour, il y a deux types d'explications données sur le rôle que jouent les GBI au niveau des articulations douloureuses :

- elles sont le siège d'une alcalose localisée et d'une augmentation des charges électriques

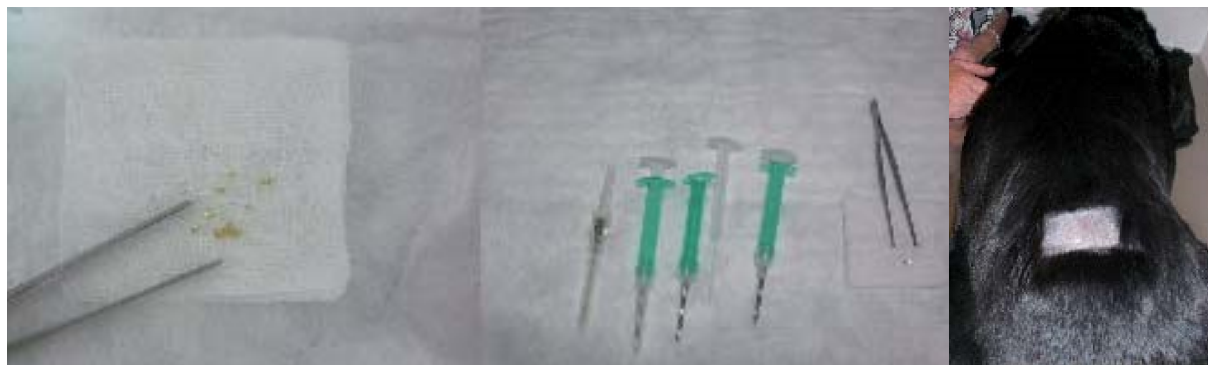

Figure 1 – Mise en place des implants d'or.

négatives (17). A un degré d'alcalose et de charges électriques négatives plus important correspond une intensité de douleur plus forte. Le métabolisme des animaux affectés s'adapte à cette augmentation progressive des charges électriques négatives en élevant la concentration en cations  $\text{Na}^+$ ,  $\text{Ca}^{2+}$ ,  $\text{H}^+$ . Les ions  $\text{Ca}^{2+}$  jouent le rôle le plus important. Ceci est retrouvé sur les radiographies avec la formation d'ostéophytes et de calcifications diverses sur les articulations atteintes. Les GBI émettent des charges électriques positives qui vont neutraliser les charges négatives de l'articulation d'où une diminution de la douleur et une prévention des changements supplémentaires que peut subir une articulation atteinte d'arthrose. L'or va donc réduire la douleur et entrer en compétition avec le calcium pour prévenir la formation de calcifications articulaires. Chez certains chiens, il est même possible d'observer une décalcification des articulations affectées par l'arthrose (diminution des ostéophytes) après un traitement de 6 à 12 mois par des implants d'or (4). L'utilisation des GBI quand la zone atteinte est chargée positivement ou est en acidose va faire empirer les lésions. C'est pourquoi il ne faut jamais utiliser les GBI dans les processus cancéreux et dans les ostéomyélites ;

- les GBI provoquent une réaction du système immunitaire qui engendre la libération d'ions or (3) lesquels vont envahir les macrophages, mastocytes et fibroblastes. Ces ions or exercent une inhibition de l'inflammation soit en s'unissant directement à des peptides ou des protéines soit en se transformant auparavant en ions aurocyanide avec un effet anti-inflammatoire démontré (6).

### Aspects cliniques de l'utilisation des implants d'or en médecine vétérinaire

La taille des implants varie entre celle d'une tête d'épingle et celle d'une pièce de 1 à 2 millimètres de diamètre. Le métal utilisé est un fil d'or de 24 carats ; c'est la seule forme qui ne produit pas de rejet. Il est également possible d'employer des petites boulettes magnétiques baignées dans de l'or (implants de Magraine). Selon les points d'acupuncture utilisés, les implants d'or sont placés en région sous-cutanée ou musculaire après sédation des animaux. La mise en place des implants d'or est un acte chirurgical, ce qui impose d'une part le respect des règles de l'asepsie lors de la préparation du site (tonte, rasage, désinfection) et d'autre part des conditions de stérilité parfaite pour tout le matériel (cf. figure 1).

Les traitements et leurs indications suivent les principes de la MTO selon lesquels le clinicien ne traite pas des affections mais des individus. Ainsi une même affection peut se traiter de façon différente chez deux individus distincts. Cette approche engendre des difficultés importantes pour réaliser des études objectives (17).

La principale indication de la technique des implants d'or est représentée par la prise en charge des articulations douloureuses qui sont le siège de processus d'arthrose évoluée. Cependant, il ne faut pas oublier l'intérêt de cette technique pour d'autres indications qui peuvent concerner aussi bien des traitements préventifs que palliatifs. Il est possible de citer les indications suivantes :

- prévention de la dysplasie de la hanche chez le chiot, l'acupuncture et les implants d'or utilisés durant la phase de croissance vont permettre

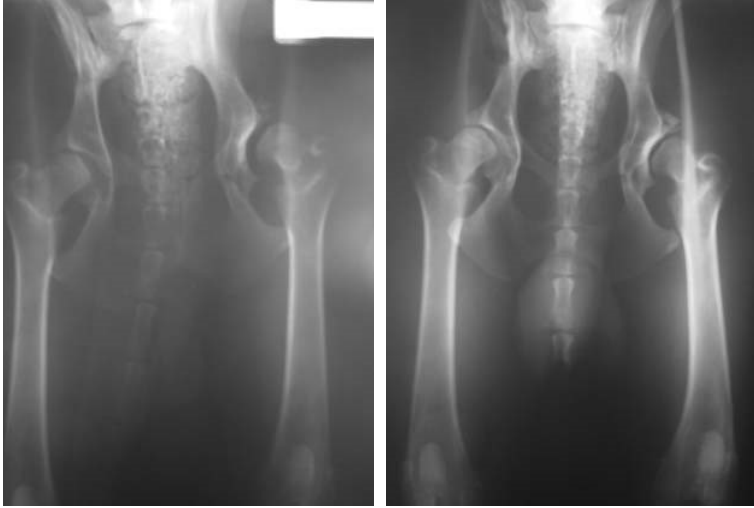


Figure 2 – Cas n° 1 - Dysplasie de la hanche chez un chiot berger allemand de six mois. Insertion des implants d'or bilatérale au point F3 (entre métatarse II et III) à l'âge de 6 mois et résultat 180 jours après à l'âge de 12 mois.

d'éviter un développement anormal de la hanche (4, 15, 17) ;

- prévention de la coxarthrose chez le chien adulte présentant une dysplasie de la hanche (4, 17) ;
- traitement de lésions vertébrales (hémivertèbres chez les Bulldogs (15), du syndrome de la queue de cheval (15), des affections des disques intervertébraux, de l'instabilité des cervicales (Wobbler)), des affections nerveuses (certains types de paralysie (1), myélopathies dégénératives (1), de l'épilepsie (5)) des stomatites chroniques félines (1) de l'incontinence fécale ou urinaire (1) et des affections propres à la croissance et au développement des chiots (ostéochondrose, panostéite, ostéodystrophie hypertrophique).

Les cas traités le plus fréquemment en clinique canine sont représentés par l'arthrose sur les articulations des membres (hanche, coude, grasset) ou sur les vertèbres, le syndrome de la queue de cheval et les hémivertèbres chez le Bulldog.

## Dysplasie de la hanche (DC)

Cette affection représente 50 % de nos indications de traitement à l'aide d'implants d'or. La plupart

des chiens traités appartiennent à des races de grande taille et leur âge s'échelonne entre 4 mois et 15 ans. La taille du chien n'est pas un facteur déterminant dans le succès thérapeutique obtenu avec cette technique à la différence de l'âge (4, 11).

## Prévention de la dysplasie chez le chiot

Il faut prendre en compte le fait que la dysplasie n'est pas au départ une affection articulaire mais dans un premier temps une altération musculo-tendineuse comme chez l'homme. Elle débute par un affaiblissement ou une laxité des tendons et muscles se trouvant autour de l'articulation ce qui provoque une subluxation et un développement anormal de la hanche. L'articulation coxofémorale ne se développe donc pas normalement s'il n'y a pas congruence entre la tête fémorale et l'acétabulum (16). Le diagnostic précoce est fondamental et les meilleurs résultats de traitement s'obtiennent quand les processus dégénératifs de l'articulation ne sont pas déjà entamés. Le traitement avec les GBI permet de redonner aux muscles et tendons périarticulaires un tonus suffisant pour maintenir la congruence entre les surfaces articulaires de la hanche et éviter la subluxation qui va déclencher la dysplasie. C'est ainsi qu'il est possible de prévenir la survenue des processus dégénératifs de l'articulation. Par conséquent, les chiens chez lesquels est dépistée une prédisposition à la DC lors d'un diagnostic précoce (5 à 6 mois) vont pouvoir être traités efficacement et parvenir à la fin de leur croissance sans développer de lésion de DC (4, 15, 17) (cf. figure 2).

## Traitement de la dysplasie chez le chien adulte

Lorsque l'articulation de la hanche est déjà le siège d'un processus dégénératif, le traitement par acupuncture et GBI a pour but d'une part de soulager la douleur et d'autre part de rendre aux muscles, tendons et ligaments de la région leur volume et tonus normaux. Une fois ces deux objectifs atteints, il est possible de stabiliser l'état de l'articulation et dans la plupart des cas d'améliorer son fonctionnement. L'objectif du traitement est donc de ralentir le processus d'arthrose voire d'arrêter son évolution. Les chiens sont le plus souvent traités de façon bilatérale même si une seule des deux hanches semble affectée car il faut rappeler que le but du trai-

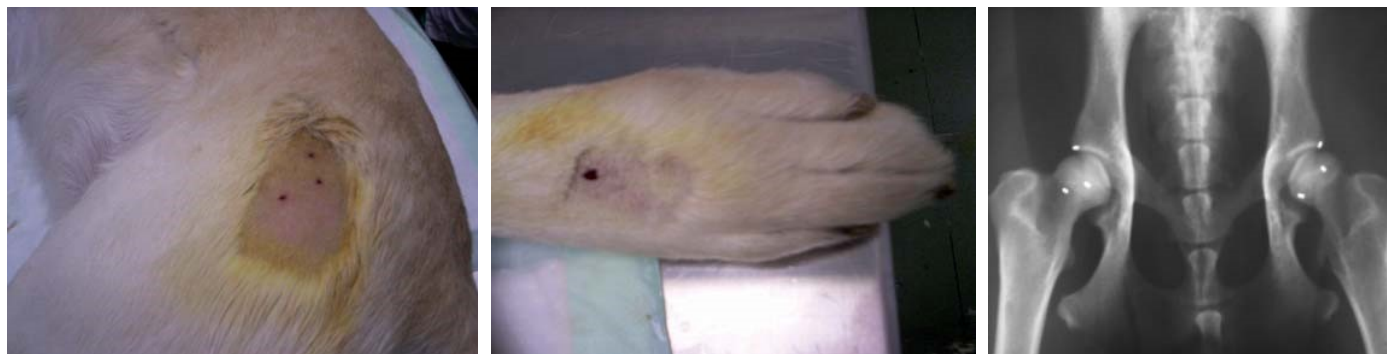

Figure 3 – Cas n° 2 - Implantation de GBI aux points locaux de la hanche (29-30VB, 54V) et au point distal sur les métatarses (F3) chez un Labrador de deux ans.

tement est d'assurer un équilibre de l'individu et pas seulement de traiter la maladie.

Les hanches qui ont subi une intervention chirurgicale (prothèse fémorale, exérèse de la tête fémorale, triple ostéotomie) peuvent également être traitées avec des GBI à condition qu'il n'y ait aucun processus infectieux sous-jacent en particulier une ostéomyélite (cf. figure 3).

### Arthrose du grasset

Cette affection répond bien au traitement par les GBI. Cependant, il faut rappeler qu'il est rare de la rencontrer isolément car elle est souvent la conséquence d'une rupture du ligament croisé antérieur. Le traitement par les implants d'or n'est, bien sûr, envisageable que sur une articulation stabilisée. Dans cette indication, les GBI sont placés sur les faces latérale et médiale du genou (cf. figure 4).

### Arthrose du coude

L'arthrose du coude peut avoir diverses origines mais sa principale cause reste la dysplasie du coude quelle que soit sa forme. Son incidence est élevée chez le Labrador. Dans les cas où les lésions sont débutantes, sans grande difficulté ni limite pour les mouvements de flexion-extension du coude, le traitement par les GBI donnent de bons

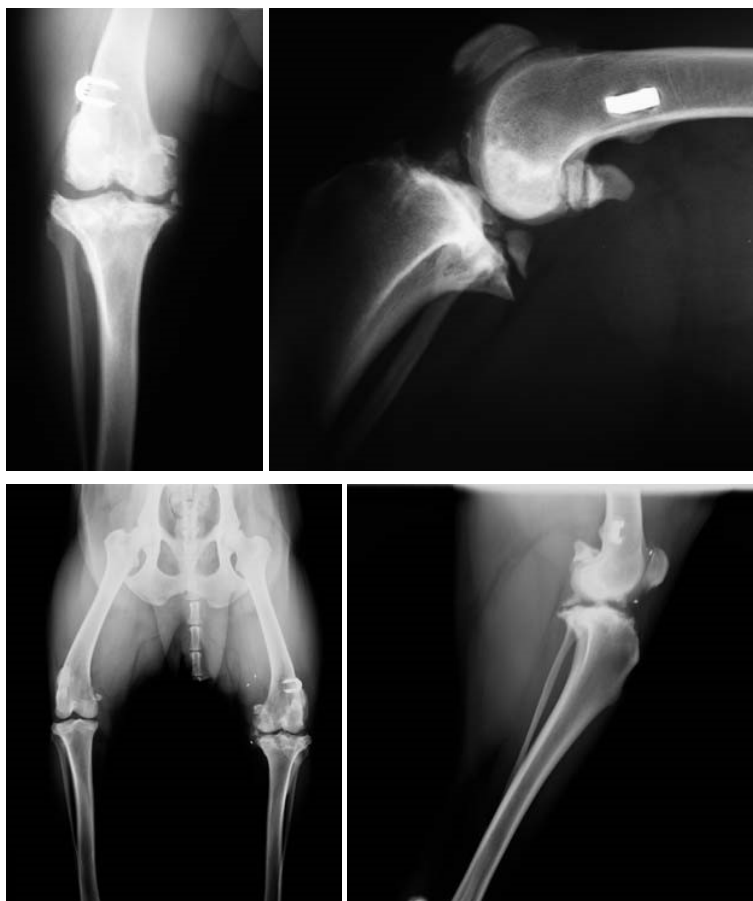

Figure 4 – Cas n° 3 - Chienne guide d'aveugle présentant une arthrose évoluée du grasset après une plastie du LCA. Implantation de GBI au niveau du grasset permettant à l'animal de travailler durant plus de trois ans sans prise d'AINS (aucune consultation pour boiterie ou douleur durant ces trois années).

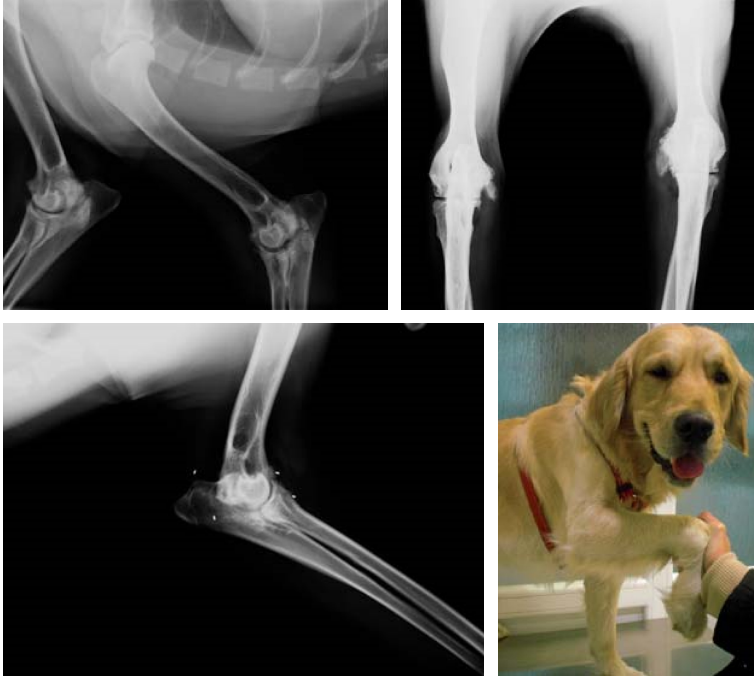


Figure 5 – Cas n° 4 - Chien labrador de 5 ans avec arthrose grave du coude provoquant une boiterie marquée et une flexion de l'articulation limitée à 40°. Deux années après l'implantation des GBI, reprise normale de toutes les activités sans douleur apparente.

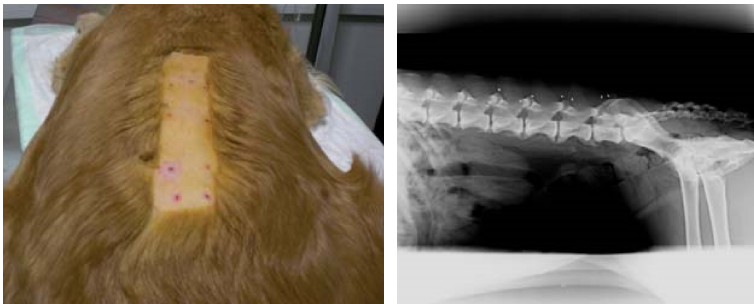


Figure 6 – Cas n° 5 - Golden-retriever de 8 ans présentant une spondylarthrose lombaire évoluée avec difficulté à la marche et multiples épisodes de douleur. Trois ans après implantation de GBI, l'animal n'a présenté aucun épisode douloureux.

résultats. En revanche, lorsque l'articulation présente une ankylose marquée avec une flexion inférieure à 45° et une douleur élevée, il faut mettre en place de façon préalable un traitement de chélation locale avec l'EDTA (2) jusqu'à obtenir une flexion avoisinant les 90°. Ensuite le traitement

par les GBI peut être initié en plaçant les implants en région sous-cutanée (absence de masse musculaire conséquente dans la zone) au niveau des points d'acupuncture sur les faces latérale et médiale du coude (cf. figure 5).

## Spondylarthrose

C'est la deuxième maladie que nous traitons le plus couramment avec des GBI. Cette affection touche les chats et les chiens mais plus particulièrement les chiens de grande taille. Une incidence élevée est observée chez les chiens de race boxer, labrador, golden-retriever et berger allemand. Environ 30 % des chiens qui présentent une arthrose coxofémorale sont également atteints d'une spondylarthrose. Chez les chiens qui développent une spondylarthrose (présence de becs de perroquet à l'examen radiographique) de façon précoce vers l'âge de 3 à 4 ans, il a été constaté dans plus de 80 % des cas la coexistence d'intolérances alimentaires avec augmentation des IgE ou des IgG. Ce constat fait en clinique ne relève peut être que de la simple coïncidence car actuellement il n'y a aucune interprétation scientifique possible à fournir. Dans ces cas, le traitement de choix est représenté par l'implantation des GBI dans les points d'acupuncture du « méridien vessie » (au niveau des apophyses transverses) ou dans les points Huatuo (entre les apophyses transverses et dorsales) les plus proches des lésions (cf. figure 6).

## Syndrome de la queue de cheval

Appelé également sténose dégénérative lombosacrée ou syndrome lombosacré, cette affection peut se présenter comme un ensemble de sténose vertébrale primaire d'ostéochondrose sacrée et de segments de transition lombosacrés (16).

Cette affection est retrouvée chez environ un tiers des chiens qui ont une dysplasie de la hanche, c'est pourquoi elle a tendance à être sous-diagnostiquée au moins dans ces cas-là. La difficulté du diagnostic tient également au fait que de nombreux animaux atteints ont une ou plusieurs de ces lésions qui sont à un stade d'expression subclinique.

Le schéma physiopathologique repose sur la modification du disque intervertébral qui subissant

une accumulation de pression va réagir en formant un tissu fibreux et rigide. Il s'ensuit une perte d'élasticité du disque qui va aboutir à la formation d'une hernie discale. Ceci va entraîner une réaction périphérique sur le tissu osseux, les ligaments et la capsule articulaire qui vont s'hypertrophier et, avec le disque hernié, venir comprimer des racines nerveuses. Cette compression nerveuse va engendrer la douleur et les signes neurologiques.

L'implantation des GBI au niveau des points locaux (28V et Bai hui) constitue une alternative intéressante à la prescription au long cours d'anti-inflammatoires et à la décompression chirurgicale par laminectomie. Bien évidemment, les meilleurs résultats sont obtenus sur les cas cliniques ayant bénéficié d'un diagnostic précoce avec des lésions neurologiques mineures (cf. figure 7).

## Résultats

Suite à l'implantation de GBI, l'amélioration clinique apparaît au bout de quelques jours dans certains cas mais chez une part importante des animaux, il faut attendre jusqu'à 2 semaines pour observer les effets antalgiques. Parfois, il est même possible d'observer une augmentation des symptômes cliniques pendant les quinze jours suivant l'implantation des GBI puis ensuite l'amélioration clinique survient de façon systématique.

Tous les cas cliniques sont revus à 30 jours puis à 90 jours pour analyser l'évolution complète des symptômes.

Il a été possible de constater que les effets maximaux attendus dans chaque cas sont obtenus 3 mois après la mise en place des implants d'or.

L'effet dure le plus souvent pendant plus de deux ans (9, 10). Cependant, dans certains cas, l'évolution des lésions impose de placer de nouveaux implants.

Aucune aggravation des symptômes cliniques n'a été observée à long terme après implantation des GBI, de même aucun cas de rejet n'a été constaté.

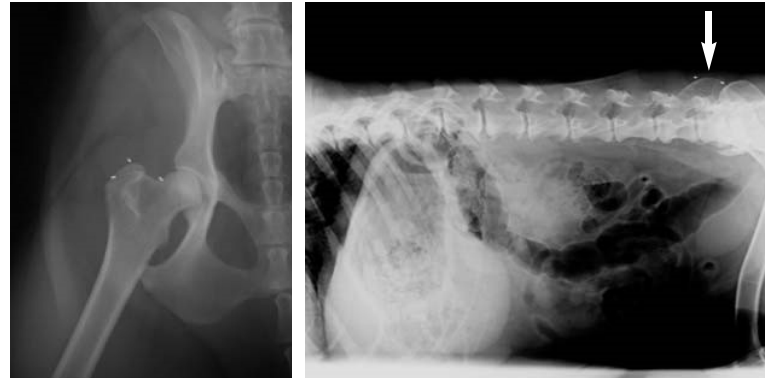


Figure 7 – Cas n° 6 - Labrador de 9 ans présentant un syndrome de la queue de cheval associé à une dysplasie de la hanche, traité par implantation de GBI au niveau de la hanche et des points locaux lombosacrés (28V et Bai Hui).

## Conclusion

L'implantation des GBI est une alternative thérapeutique simple à mettre en œuvre (anesthésie de courte durée ou analgésie-sédation), peu traumatique (post-opératoire court), sans aucun effet secondaire. Son coût reste modique par rapport à celui d'une chirurgie orthopédique. Les indications sont multiples lors de lésions d'arthrose de l'appareil locomoteur et lors d'affections neurologiques.

Les propriétaires l'acceptent facilement car les animaux récupèrent rapidement.

Une expérience de 8 années portant sur 300 cas (50 en 2007, 62 en 2008), associée aux travaux et résultats cliniques publiés par plusieurs confrères permettent de penser que la technique des implants d'or est un traitement plein d'avenir. Cette technique a manifestement une place à tenir dans l'arsenal thérapeutique à la disposition des praticiens.

Il faut rappeler les deux contre-indications formelles à l'emploi des GBI que sont l'infection (ostéomyélite en particulier) et les processus tumoraux quelle que soit leur nature. ■

*Nous adressons nos remerciements à Amélie Ribot pour la traduction française du manuscrit original rédigé en espagnol.*

## Références bibliographiques

1. Ben-Yakir Sagiv - Proceedings of *The Second Academic Conference of Asian Society of Traditional Veterinary Medicine*. National Taiwan University, Taipei, Taiwan, Agosto 2008, pág 44-45, Proceedings of *The 34th Annual International Congress on Veterinary Acupuncture*, September 2008, Colorado, USA for IVAS, pp. 193-194.
2. Castel Hervé - Association Internationale d'Hydrotomie Percutanée. [www.hydrotomiepercutee.com](http://www.hydrotomiepercutee.com)
3. Danscher Gorm - In vivo liberation of gold ions of gold implants. Autometallographic tracing of gold in cells adjacent to metallic gold. *Histochem Cell. Biol.*, 2002, 117, 447-452.
4. Durkes Terry - DVM, Marion, Indiana, USA. *Gold Bead Implants* capítulo 25, pág. 303-305 de *Veterinary Acupuncture, Ancient Art to Modern Medicine* de Schoen A. M. 2<sup>nd</sup> edition, Mosby, USA, 2001. *Gold Bead Implantation* notas del Curso de International Veterinary Acupuncture Society Certification, San Diego, USA, 1989-1990. <http://www.durkesanimalhospital.com/>
5. Goiz-Marquez G. - Electroencephalographic evaluation of gold wire implants inserted in acupuncture dogs with epileptic seizures. *Research in Veterinary Science*, 2008. doi: 10.1016/j.rvsc.2008.05.019.
6. Graham y Kettler - The activation of gold complexes by cyanide produced by polymorphonuclear leukocytes, the formation of aurocyanide by myeloperoxidase. *Biochem. Pharmacol.*, 39, 1697-1702, 1990.
7. Hielm-Bjorkman A., Raekallio M., Kuusela E., Saarto E., Markkola A., Tulamo R.M. - Double-blind evaluation of implants of gold wire at acupuncture points in the dog as a treatment for osteoarthritis induced by hip dysplasia. *Vet. Rec.*, 2001, Oct., 13, 149(15):452-6.
8. Hielm-Bjorkman A.K., Kuusela E., Liman A., Markkola A., Saarto E., Huttunen P., Leppaluoto J., Tulamo R.M., Raekallio M. - Evaluation of methods for assessment of pain associated with chronic osteoarthritis in dogs. *J. Am. Vet. Med. Assoc.*, 2003 Jun.
9. Jaegger G.T. *et al.* - Double blind, placebo controlled trial of the pain-relieving effects of the implantation of gold beads into dogs with hip dysplasia. *Vet. Rec.*, 2006, vol. 158, n° 21, pág 722-726.
10. Jaegger G.T. *et al.* - Two years follow-up study of the pain-relieving effect of gold bead implantation in dogs with hip-joint arthritis. *Acta Veterinaria Scandinavica*, 2007, 49, 9. <http://www.actavetscand.com/content/49/1/9>
11. Kasper Markus - DVM, Viena (Austria). *Use of Gold Bead Implants in Hip Dysplasia*, Notas del XXVI Congreso de International Veterinary Acupuncturist Society, Viena (Austria), 2000. <http://www.goldimplantation.com/index.php?id=10>
12. Kirssten Nejrup - (Holte, Denmark). Randomised controlled trial of extra-articular gold bead implantation for treatment of knee osteoarthritis : a pilot study. *Clinical Rheumatology*, 2008, 27, 1363-1369.
13. Kjergaard H. M.D. - The positive effect of Gold Implantation in chronic lumbar pain. Proceedings del Congreso de ICMART - International Council of Medical Acupuncture and Related Techniques- Barcelona, 2007.
14. Mangalam A.K., Aggarwal A. and Naik S. - Mechanism of action of disease modifying anti-rheumatic agent, gold sodium thiomalate (GSTM). Department of Immunology, Sanjay Gandhi Postgraduate Institute of Medical Sciences, Raebareli Road, Lucknow-226014, India. Available online 8 May 2001.
15. Minguell Martín F - Displasia de cadera y Acupuntura. Conferencia I Encuentro VAM (Veterinarios Acupuntores del Mediterráneo), Barcelona, set. 2006. [http://www.siav-itvas.org/italiano/VAM/I\\_VAM\\_Incontro\\_Barcelona\\_2006/VAM-I\\_Barcelona\\_2006.htm](http://www.siav-itvas.org/italiano/VAM/I_VAM_Incontro_Barcelona_2006/VAM-I_Barcelona_2006.htm) Clínica Veterinària Ca n'Oriac ([www.sabavet.com](http://www.sabavet.com)) Publicaciones en Animalia, Información Veterinaria, Revista Internacional de Acupuntura.
16. Morgan Joe P. *et al.* - Enfermedades articulares y óseas hereditarias del perro. Editorial Intermédica, Capítulo 6, pág. 209 y sig.
17. Thoresen Are. DVM, Noruega. <http://www.sanare.no/naturmedisin/> Acupuntura Veterinaria y Terapias naturales. páginas 132-133 y siguientes. Editorial Multimédica. [www.multimedica.es](http://www.multimedica.es)
18. Trujillo E. *et al.* - Implicación de los iones en la biomecánica del cartílago articular y en la patogenia de la artrosis. Seminarios de Reumatología, Órgano Oficial de la Asociación Española de Reumatología.