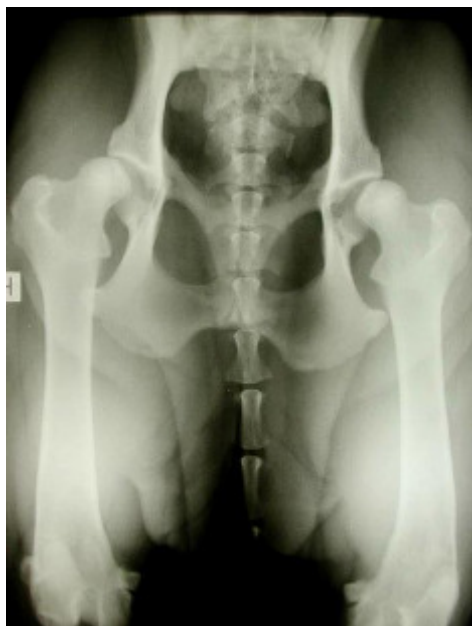

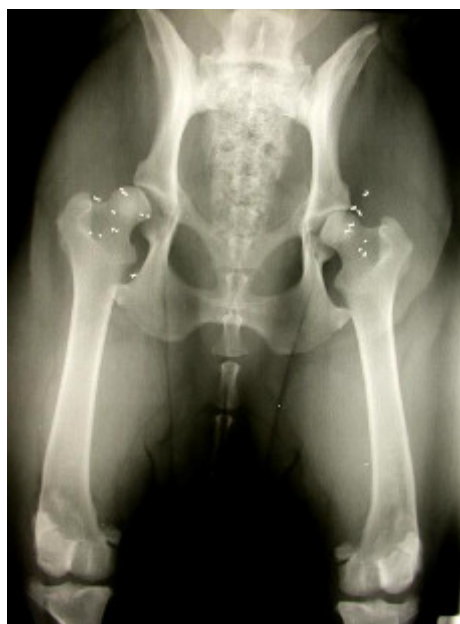# Traitement local de la douleur arthrosique par implantation péri- articulaire de micro-pelottes de fils d'or:

Une alternative aux traitements classiques:  
La technique GOLDTreat®

Dr Laurent Guénégo, DVM.



Golden retriever 1,5 an : dysplasie bilatérale des hanches



Après implantation des fils d'or autour des articulations

L'arthrose est un processus dégénératif, irréversible qui se développe au sein de l'articulation. Elle entraîne de la douleur et des perturbations fonctionnelles invalidantes. Cette affection progresse en général avec l'âge de l'animal.

Dans une étude américaine, l'arthrose est la première cause de douleur chronique. Elle fait partie des dix affections les plus courantes des chiens de plus de sept ans. 20% de ceux de plus de un an sont sérieusement affectés. C'est aussi la 7<sup>ème</sup> cause de remboursement pour les compagnies d'assurance toutes affections et accidents confondus.

Enfin, 31% des propriétaires de chiens arthrosiques sont prêts à s'investir financièrement pour améliorer la qualité de vie de leur compagnon.

La gestion clinique de l'arthrose est multimodale.

Idéalement, la meilleure thérapeutique consiste à éviter son apparition: ce sont, par exemple, les traitements chirurgicaux préventifs effectués sur les jeunes animaux comme la symphysiodèse, la triple ostéotomie du bassin pour traiter la dysplasie des hanches, ou pour la dysplasie du coude le retrait sous arthroscopie du processus coronoïde fragmenté.

Lorsque ces interventions préventives n'ont pu être effectuées à temps et que l'arthrose se développe, différentes solutions thérapeutiques sont envisageables:

- Chirurgicalement, les poses de prothèse totale de hanche, de coude ou de genou sont possibles. Leurs coûts restent élevés, et non sans complications, parfois dramatiques.

Certains spécialistes ont opté pour d'autres traitements moins risqués et tout aussi satisfaisants (gestion médicale associée à un traitement local de l'arthrose à base d'or), (Communication personnelle: Dr Bouvy (DACVS, DECVS), Centre Hospitalier Vétérinaire de Frégis, Paris).

D'autres chirurgies plus définitives comme les arthroplasties (exérèse de tête et col fémoral, arthroplastie de l'épaule...) peuvent être envisagées en dernier recours (une luxation de la hanche sur une coxarthrose sévère par exemple). Elles ont l'avantage de ne présenter que très peu de risque de complications puisque aucun matériel n'est implanté.

- Du côté médical, le traitement doit s'appuyer sur les anti-inflammatoires et la cortisone qu'il faut utiliser à bon escient, les chondroprotecteurs, les acides gras w3 et des mesures hygiéniques (alimentation équilibrée, perte de poids si nécessaire, exercice contrôlé, hydrothérapie et rééducation fonctionnelle).

Malgré toutes ces thérapeutiques utilisables, la douleur peut persister et devenir réellement invalidante.

En effet, elle entraîne une diminution réflexe de la mobilité articulaire et donc une fonte musculaire qui s'accompagne souvent d'un gain de poids néfaste. Il s'ensuit une surcharge ligamentaire et cartilagineuse, donc une augmentation de la dégradation du cartilage. On en arrive ainsi secondairement à une augmentation de la libération des médiateurs de l'inflammation dans la membrane synoviale et la capsule articulaire, aggravant progressivement la douleur et les changements de comportements associés. Le cercle vicieux auto-aggravant est alors enclenché, irréversiblement, quelque soit le traitement.

Une alternative aux traitements chirurgicaux et médicaux existe, avec l'implantation péri-articulaire de miro-pelottes de fils d'or 24 carats (implants d'or Berlock®, Danemark, technique GOLDTreat®) qui agiront comme un anti-inflammatoire à demeure.

Bien que cette technique existe depuis plus de vingt ans dans les pays du nord de l'Europe et les Etats Unis, ce n'est que récemment que plusieurs publications importantes sur le sujet ont permis d'en connaître l'aspect clinique et le mode d'action.

Pour mieux comprendre l'intérêt de cette nouvelle thérapeutique, nous allons résumer les résultats d'un essai clinique randomisé en double aveugle et à haut pouvoir statistique, réalisé par une équipe indépendante (université vétérinaire de Norvège) et publié dans une grande revue internationale:

***Double-blind, placebo-controlled trial of the pain-relieving effects of the implantation of gold beads into dogs with hip dysplasia: Jarger GT, Larsen S, Soli N, Moe L; The Veterinary record, 2006.***

80 chiens (poids moyen de 38 kg) âgés de 1 à 8 ans atteints de dysplasie des hanches, invalidante, et souffrant en moyenne depuis 2,3 ans sont randomisés en deux groupes :

- un premier groupe de 38 chiens reçoit l'implantation des fils d'or autour des articulations des hanches,
- un deuxième groupe de 42 chiens le placebo.

Tout est réalisé selon les mêmes conditions sauf l'implantation dans le 2<sup>ème</sup> groupe.

Les deux groupes sont équivalents en terme d'âge, de répartition des sexes, de poids, du degré de dysplasie, de durée des signes cliniques, mais aussi en terme de comportement, d'appétit...

L'évaluation clinique est réalisée par le propriétaire et par un vétérinaire orthopédiste en aveugle, en pré-opératoire, post-opératoire immédiat, 15 jours, 3 mois et 6 mois post-opératoire.

Les paramètres suivants sont étudiés :

- Impression générale du propriétaire: mobilité articulaire, degré de boiterie, de raideur, comportement à la maison et durant certains exercices (degré de difficulté pour monter les escaliers, en voiture, pour jouer), motivation de l'animal, son appétit, sa qualité de vie globale et le temps écoulé avant de noter une amélioration.
- Evaluation par l'orthopédiste : degré de douleur provoqué lors de la flexion, de l'extension, et de la rotation de chaque hanche, degré de boiterie lors de la marche, du trot, avant et après manipulation des hanches. Tout est filmé.

Résultats :

Dans le groupe ayant reçu l'implantation, on note en parallèle avec le groupe placebo:

- une amélioration significative de la réponse générale (tous paramètres confondus):
  - 40% à 15 jours
  - 70% à 3 mois
  - 83% à 6mois

- une diminution de la douleur de 65% (placebo 36%) après 3 mois en moyenne.

A titre de comparaison avec une étude similaire sur le carprofen (Rimadyl®): la prise d'anti-inflammatoires procure une amélioration de 72% (placebo 38%);

- une amélioration très nette de la qualité de vie globale après 6 mois (peu significative après 3 mois, insignifiante après 15 jours).

- une augmentation très significative de l'appétit entre 3 et 6 mois. On remarque en revanche une diminution significative de l'appétit dans le groupe placebo (un des premiers signes de douleur chronique chez l'animal est une baisse de l'appétit).

Dans le groupe implanté 10,5% des propriétaires ont donné des anti-inflammatoires entre le post-opératoire immédiat et le premier mois puis 0% jusqu'à 6 mois. En revanche dans le groupe placebo, la prise d'anti-inflammatoire atteint 19% entre 3 et 6 mois.

En raison du grand nombre d'animaux traités dans ces deux groupes, de la quantité de paramètres étudiés, les différences significatives notées donnent aux statistiques un pouvoir (p) qui approche des 100% (aucune probabilité de faux négatifs).

De plus, quelque soit les paramètres étudiés, la différence entre le groupe traité et le placebo est toujours de plus de 30% (exactement ce que l'on observe avec les essais cliniques sur les AINS).

Cette étude présente le plus haut degré de fiabilité concernant l'échelle de la médecine fondée sur les preuves (evidence-base medicine) : grade 1 sur 5.

Une seconde étude réalisée sur deux ans, publiée fin 2007 montre que cet effet dure dans le temps et que certains paramètres continuent à s'améliorer.

De plus, les résultats statistiques des groupes "excellents" et "bons" en terme de satisfaction client cumulés atteignent 95,6% !

***Two years follow-up study of the pain-relieving effect of the implantation of gold beads into dogs with hip-joint arthritis; Jaeger GT, Larsen S, Soli N, Moe L: Acta veterinaria scandinavia, 2007.***

Ces deux études démontrent donc cliniquement que l'implantation de micro-pelottes de fils d'or (implants Berlock®, Danemark) soulage significativement la douleur arthrosique et agit à long terme localement comme un anti-inflammatoire.

D'autres auteurs américains confirment ces 90% de bons résultats (*Durkes T. 1999*).

En médecine humaine, récemment, ces implants d'or ont été utilisés avec succès dans une étude randomisée avec placebo pour traiter des genoux arthrosiques douloureux (*Nejrup et al., Mai 2008*).

## **Etude du mode d'action**

Plusieurs médicaments à base d'or ont reçu l'autorisation de mise sur le marché en médecine humaine pour traiter la polyarthrite rhumatoïde (GSTM: gold sodium thiomalate, auronofin).

Il a été démontré que l'or neutralise les enzymes lysosomiaux des cellules phagocytaires des membranes synoviales enflammées, et s'avère être un puissant inhibiteur des macrophages et des polynucléaires neutrophiles (*Jacobsen et al, Flemming et al*).


De plus les ions or inhibent la production du NF-Kappa B, la plus redoutable des cytokines pro-inflammatoires (*Yang et al, Yoshida et al*), bloquant ainsi la libération de l'interleukine 1-6-8, d'une enzyme responsable de la destruction du cartilage, des prostaglandines (PGE2...) et modifie l'expression de gènes pro-inflammatoires (*Hultman P*).

Parallèlement à ces bénéfices, la prise par voie orale de ces médicaments à base d'or engendre 15% d'effets secondaires néfastes pour les reins et le foie.

Pour ces raisons, ces traitements généraux ont été progressivement arrêtés au profit de traitements uniquement locaux (mise en place d'implants dans les capsules articulaires enflammées).

Il fallu attendre 2002 et le travail du professeur Gorn Danscher, du département de neurobiologie, institut d'anatomie de l'université Aarhus, Danemark, pour que les ions or soient détectés par une technique d'autometallographie complexe dans les tissus environnant les implants. Il a été démontré que les ions en provenance des fils d'or étaient relargués dans les tissus conjonctifs et que ces ions étaient retrouvés stockés dans les macrophages, puis les mastocytes et enfin dans les fibroblastes. Plus le temps s'écoule, plus la concentration d'ions or est importante autour des implants et plus loin des implants on les retrouve.

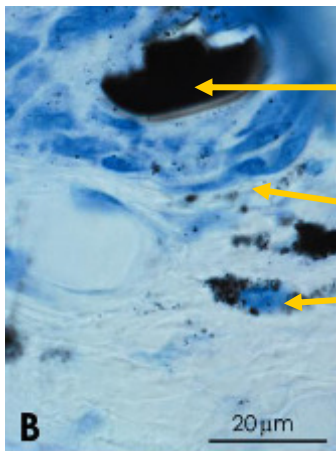
L'étude conclue que le traitement local à base d'or est aussi efficace qu'un traitement par voie générale.



Grillage de fils d'or

Nombreuses cellules contenant des ions or (grains noirs)

Beaucoup moins de cellules contenant des ions or dans un espace ouvert

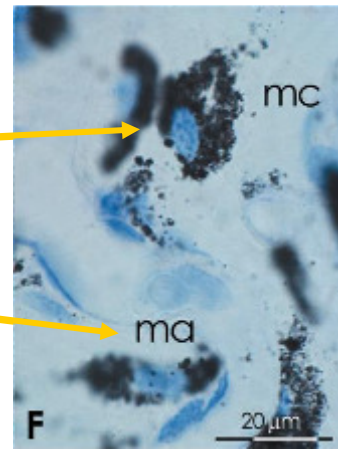


Fil d'or en coupe

Mastocytes contenant des ions

Points noirs: ions or relargués dans le tissu conjonctif

Macrophages contenant des ions

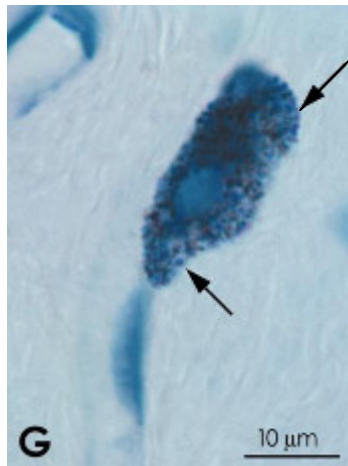


***In vivo liberation of gold ions from gold implants. Autometallographic tracing of gold in cells adjacent to mettalic gold. Danscher G (2002).***

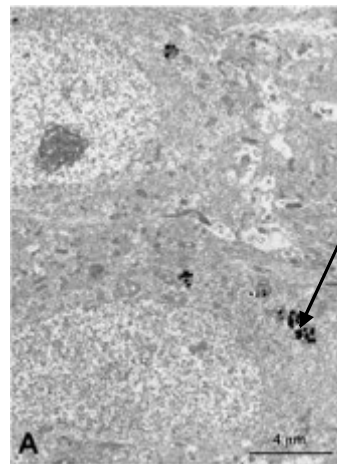
Le mécanisme de la dissolution de l'or a été démontré et publié en 2007 (***Larsen A, Stoltenberg M, Danscher G: In vitro liberation of charged gold atoms***).

Il a été reconnu, in vitro, que des cultures de macrophages étaient capable de libérer des ions or de surfaces métalliques par "dissolution". Utilisant une technique ultrasensible d'autométagraphie, l'équipe de Danscher démontra que les macrophages se multiplient et se collent sur la surface métallique, créant une membrane extra-cellulaire ultra fine, la "membrane de dissolution" dans laquelle se trouve en grande quantité les ions or.

La membrane de dissolution est en fait sécrétée et contrôlée par les macrophages qui relarguent les ions or dans le milieu extra-cellulaire. Les cellules environnantes captent alors les ions qui se concentrent dans les lysosomes, bloquant la libération des molécules responsables de l'inflammation et ainsi suppriment la réponse inflammatoire locale.



Ions or  
concentrés  
dans un  
mastocyte




Ions or  
stockés  
dans les  
lysosomes

Plus la surface de l'implant est grande, plus importante est la dissolution et donc plus puissant est l'effet anti-inflammatoire.

Voilà pourquoi les implants les plus performants à ce jour sont des micro-pelottes de fils d'or 24 carats (implants Berlock®, Danemark).




Implants d'or dans leur loge



Taille réelle



Détails



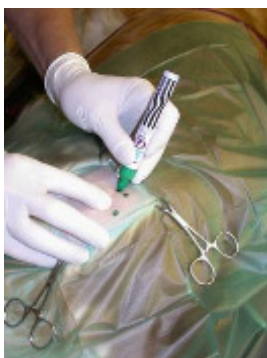## Technique chirurgicale

Exemple: La hanche.

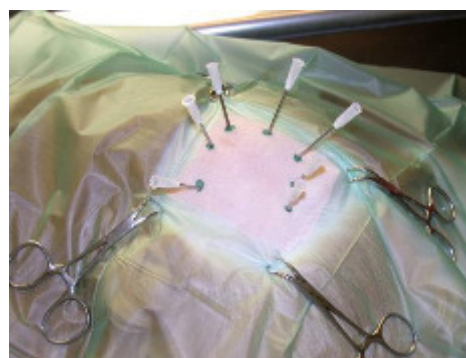
Le chien est préparé classiquement comme pour une chirurgie de la hanche.

Des aiguilles trocards sont introduites jusque dans la capsule articulaire. Leur positionnement est contrôlé par radiographie (il faut que les sept aiguilles soient toutes bien placées et que ni sang ni liquide synovial ne remontent, ce qui peut parfois être compliqué).

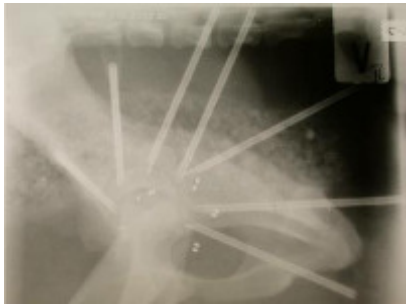
Deux implants sont introduits par chaque aiguille.



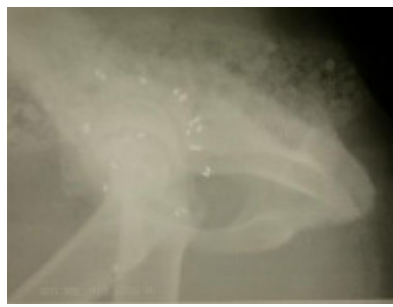Les différents sites  
d'injections sont repérés.



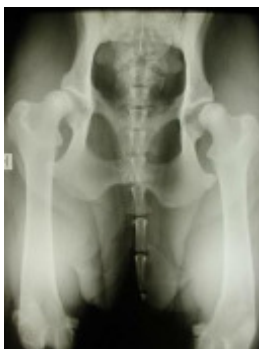Les sept aiguilles disposées autour du  
grand trochanter.



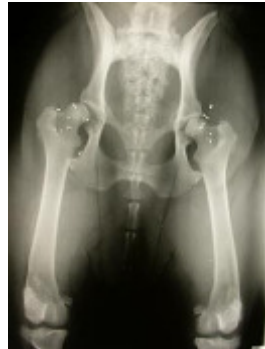Contrôle radio : les 7 aiguilles sont bien dans la capsule



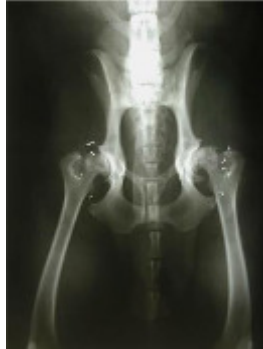Radio post-op : deux implants apparaissent par site d'injection.



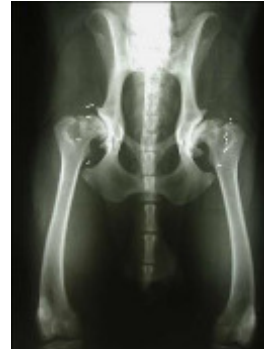Cas 1: pré-opératoire:



Cas 1: post-opératoire :



Cas 2: post-op 3 ans:



Cas 2: post-op 10 ans:

*Suivi post-opératoire cas 2 réalisé par le Dr Kristian Pedersen.*

## Sélection des patients

Tout animal ayant une articulation douloureuse.

Un bilan orthopédique complet est nécessaire avant de réaliser un traitement précis. Il est très courant qu'un animal présenté pour une boiterie de l'arrière train ne soit pas uniquement atteint d'une coxarthrose mais aussi d'un syndrome de queue de cheval ou d'une affection dégénérative des genoux.

Il est alors préférable soit de traiter toutes les zones douloureuses, soit de ne rien traiter sous peine d'être déçu.

Comme on le voit pour le cas 1, il n'est pas nécessaire d'attendre que l'arthrose devienne visible sur le cliché radiographique pour intervenir. Une dysplasie des hanches, douloureuse, même sur un chien jeune sans lésion dégénérative peut être traitée efficacement. Les implants ne migrent pas au cours du temps, comme on peut le constater sur le cas 2, entre le cliché 3 ans après l'implantation et 10 ans après.

## Recul et évolution concernant cette technique

*En médecine vétérinaire*

Plus de 2000 chiens ont été traités et suivis par le réseau de cliniques agréées GOLDTreat® ces dernières années en Europe du nord avec plus de 80-90% de taux d'amélioration (*Pedersen K, Gregersen G: Use of gold implant in the veterinary practice, 2007.*)

Cette technique est employée par de nombreux vétérinaires américains sous le terme de "gold-acupuncture" ou "gold bead acupuncture" ("acupuncture aux perles d'or") et est enseignée à

chaque congrès international de l'IVAS-International Veterinary Acupuncture Society (*Durkes T: Gold bead implantation in small animals – Hip dysplasia, 2007*).

Cette pratique américaine de l'implantation des fils d'or par une approche acupuncturale est certes différente intellectuellement de celle pratiquée en Europe et en médecine humaine mais reste identique en terme de technique d'implantation (en péri-articulaire) et en terme de résultats cliniques.

Au Centre Hospitalier Vétérinaire de Frégis à Paris qui est à ce jour une référence en matière de médecine et de chirurgie vétérinaire en Europe, le Dr Bouvy ne pose pratiquement plus de prothèse de hanche depuis qu'il utilise ces implants en associations avec d'autres traitements médicaux et hygiéniques (*Pujol E., Bouvy B., 2008*).

### *En médecine humaine*

Des rhumatologues danois commencent à implanter des patients humains dès 1997.

A ce jour plus de 13 000 humains ont été traités par cette technique avec un taux d'amélioration de plus de 70% après une période de 6 à 12 mois (temps nécessaire à la dissolution de l'or). (*Bugge S, 2007*).

Une étude randomisée avec placebo publiée en Mai 2008 montre que ces implants d'or se sont révélés efficaces pour soulager durablement des patients souffrant de douleurs arthrosiques des genoux (*Nejrup et al., 2008*).

Les champs d'investigation sont larges avec la dermatologie pour les capacités de l'or à diminuer la réaction inflammatoire en modulant les réponses immunitaires, l'orthopédie avec le traitement de l'arthrose, des polyarthrites rhumatoïdes et des lésions tendineuses chroniques (tendinite du tendon d'Achille sur les sportifs) et en cancérologie pour ses capacités à inhiber le NF-Kappa-B.

## **Conclusion**

Cette nouvelle approche du traitement des lésions arthrosiques, sur la base des données scientifiques évoquées, est une alternative intéressante face aux traitements médicaux et chirurgicaux.

L'implantation de ces fils d'or ne présente aucune complication ni soin particulier en post-opératoire (ce qui est très appréciable pour le propriétaire), ne présente aucune toxicité à long terme par rapport aux anti-inflammatoires, est durable dans le temps et reste moins onéreuse qu'une pose de prothèse.

Cette technique ne permet pas en revanche de traiter les gênes mécaniques engendrées par l'arthrose (un coude bloqué par des ostéophytes le restera sans pour autant être douloureux en permanence), ne se substitue pas aux mesures hygiéniques citées plus haut (perte de poids, alimentation adaptées et exercices contrôlés).

Enfin, le propriétaire doit être patient car le maximum d'amélioration est obtenu 3 à 6 mois suivant l'implantation, temps nécessaire à la dissolution de l'or et à son captage par les cellules inflammatoires. Un relais médical doit donc être pris durant cette phase de latence.



---

## Références bibliographiques

---

1. *Jarger GT., Larsen S., Soli N., Moe L.: Double-blind, placebo-controlled trial of the pain-relieving effects of the implantation of gold beads into dogs with hip dysplasia. The Veterinary record, May 27 2006, 158, 722-726.*
2. *Jaeger GT, Larsen S, Soli N, Moe L: Two years follow-up study of the pain-relieving effect of the implantation of gold beads into dogs with hip-joint arthritis. Acta veterinaria scandinavica, 2007, 49 (1): 9-19.*
3. *Jaeger GT, Larsen S, Soli N, Moe L: Stratification, blinding and placebo effect in a randomized, double-blind placebo-controlled clinical trial of gold beads implantation in dogs with hip dysplasia. Acta veterinaria scandinavica, 2005, 46, 57-68.*
4. *Andreen T.: Pain relief with gold beads implantation with hip dysplasia. The veterinary Record, June 14, 2008.*
5. *Jacobsen et al.: Autometallographic demonstration of gold uptake in cultured synovial fluid cells from patients with rheumatoid arthritis. Scand. J. Rheumatol., 1989, 18: 161-164.*
6. *Flemming et al.: chrisiasis after low-dose gold and UV light exposure. J. Am. Acad. Dermatol.; 1996, 34: 349-351.*
7. *Yang et al.: Inhibition of the DNA-binding activity of NF-Kappa-B by gold compounds in vitro. FEBS Lett., 1995, 361: 89-96.*
8. *Yoshida et al.: Inhibition of IL-6, IL-8 induction from cultured rheumatoid synovial fibroblasts by treatment with aurothioglucos. Int. Immunol., 1999, 11: 151-158.*
9. *Hultman P: Gold and the immune system – a history of suppression and stimulation. Gold symposium, June 20, 2007.*
10. *Danscher G.: In vivo liberation of gold ions from gold implants. Autometallographic tracing of gold in cells adjacent to mettalic gold. Histochem cell Biol, 2002, 117: 447-452.*
11. *Larsen A, Stoltenberg M, Danscher G: In vitro liberation of charged gold atoms; The applicability of metallic gold as a remedy for inflammation and pain; Gold Symposium. June 20, 2007, Institute of Anatomy, Aarhus university, Denmark.*
12. *Pedersen K, Gregersen G: Use of gold implant in the veterinary practice; The applicability of metallic gold as a remedy for inflammation and pain; Gold symposium. June 20, 2007.*
13. *Bugge S: Use of local gold implants in general practice, Gold symposium. June 20, 2007.*

14. Durkes TE.: *Gold bead implantation in small animals – hip dysplasia. Sept 1999, International Veterinary Acupuncture Society (IVAS), 25<sup>th</sup> annual congress.*
15. Durkes TE.: *Gold bead implantation in dogs. Sept 2008, International Veterinary Acupuncture Society (IVAS), 33<sup>th</sup> annual congress.*
16. Nejrup K., de Fine Olivarius N., Jacobsen JL., Siersma V.: *Randomized controlled trial of extraarticular gold bead implantation for treatment of knee osteoarthritis: a pilot study. Clin. Rheumatol. Journal, 2008, May, 24.*
17. Pujol E., Bouvy B.: *Des implants d'or permettent de traiter l'arthrose invalidante – Nouvelle approche thérapeutique. 30 Mai 2008, La semaine vétérinaire, 1317, 42-43.*